

Artículo original

**DIAGNÓSTICO ECOGRÁFICO DE CUERPO LIBRE INTRAARTICULAR EN LA
RODILLA DE UN PATINADOR
ECHOGRAPHIC DIAGNOSTIC OF FREE BODY INTRAARTICULAR IN A SKATER'S
KNEE**

**Emilio Villanueva-Cagigas¹, Ricardo Anillo-Badía¹, Hugo Mirández-Olarán²,
Armando Pena-Cimadevilla³**

¹Departamento de Control Médico del Entrenamiento Deportivo, Instituto de
Medicina del Deporte

²Hospital "Frank País"

³ Hospital "Dr. Luis Díaz Soto", Cuba.

RESUMEN

En el estudio ecográfico de la rodilla puede incluirse la visualización de la integridad y el grosor de ciertas zonas de cartílago articular de la epífisis femoral que integra esta articulación, y que en condiciones normales en los adultos, se observa como una banda hipoeoica de bordes bien definidos de aproximadamente 3 mm.; del mismo modo, la superficie ósea de los cóndilos femorales solo puede visualizarse parcialmente, y las superficies articulares de la tibia y de la rótula no son accesibles a esta técnica. Por ello la detección ecográfica de lesiones óseas o cartilaginosas en la rodilla depende de su tamaño y localización, siendo difíciles de observar cuando se localizan en los cóndilos femorales, pero más aun si se limitan a los platillos tibiales por el efecto de enmascaramiento que ofrece la rótula. Con el objetivo de demostrar la sensibilidad de la ecografía para detectar un cuerpo libre intraarticular en la rodilla relacionado con la fragmento del cartílago articular de la superficie del cóndilo femoral, se realizó este estudio en ambas rodillas de un patinador artístico de la preselección cubana aquejado de dolor, limitación funcional y derrame articular de la rodilla izquierda, utilizando el equipo de Ultrasonografía Digital del Instituto de Medicina del Deporte, marca registrada Medinson, modelo SA - 6000C, con transductores multifrecuenciales de 6.5 MHz, 7.5 MHz, y 10 MHz., siguiendo la metodología de exploración establecida por los especialistas del departamento de Imagenología de dicha institución. Se verificó la presencia de un cuerpo libre intraarticular cartilaginoso que fue confirmado por el proceder artroscópico.

Palabras claves: Ultrasonografía, rodilla, ecografía, patinador

ABSTRACT

The visualization of integrity and the thickness of certain zones of articular cartilage of the femoral epiphysis that this articulation integrators can be include in the

Correspondencia: Emilio Villanueva Cagigas,
Departamento de Control Médico,
Instituto de Medicina del Deporte,
Calle 10 esquina 100. Embil, La Habana, Cuba
Email: emiliovilla@infomed.sld.cu

Recibido: 2 de Noviembre 2011

Aceptado: 2 de Diciembre 2011

Diagnóstico ecográfico de cuerpo libre intraarticular en la rodilla de un patinador
Emilio Villanueva-Cagigas, Ricardo Anillo-Badía, Hugo Mirández-Olarán, Armando Pena-Cimadevilla

echographic studies, which in the case of adults under normal conditions, can be observed as a 3 mm hypocoical band with a clear borders; In the same way, the osseous surface of femoral condyles can be visualized partially, and articular tibial and toggle joint surfaces are not accessible to this technique. Hence the echographical detection by echographical procedures of osseous or cartilaginous injuries in the knee depends on his size and location, being difficult of observing when they locate themselves in femoral condyles, but furthermore if they limit themselves to tibial dishes for the effect of camouflage that he offers the toggle joint. With the aim of demonstrating the sensibility of the echography to detect a intraarticular free body in the knee related with fragments of the articular cartilage of the surface of the femoral condyle, this study undertake in both knees of an artistic skater of the Cuban preselection afflicted of pain, functional limitation and articular spilling of the left-handed knee itself, utilizing Ultrasonographic Digital's equipment of Medicina's Institute of Sports, from the registered brand Medinson, model SA - 6000C, with transducers 6,5 MHz's, 7,5 MHz's multifrequentially, and 10 MHz, following the methodology of exploration established by the specialists of the department of imagenology of the aforementioned institution. The cartilaginous intraarticular was confirmed by the action verified the presence of a free body as was confirmed by arthroscopical procedures.

Key words: Ultrasonography, knee, echography, skater, injuries

Introducción.

Las ventajas de la Ecografía para aportar información relacionada con las lesiones de la rodilla son similares a las que brinda para el resto de las articulaciones. Su naturaleza dinámica e interactiva, su inocuidad y la posibilidad de evaluar los tejidos blandos periarticulares, hacen que sea muy útil en el diagnóstico de las lesiones músculo - tendinosas, rupturas ligamentarias, masas y quistes poplíteos y para evaluar la sinovial y las bursas, e incluso algunas alteraciones intraarticulares, pues se logra visualizar la presencia de derrame y de cuerpos libres intraarticulares.^[1,2] La Ecografía se ha utilizado también para valorar la integridad y grosor de ciertas zonas de cartílago articular de la epífisis femoral, para lo que se ha recomendado realizar manobras dinámicas de flexion y extensión que mejoran la visualización de esta estructura que, en el adulto y en condiciones normales, se

Diagnóstico ecográfico de cuerpo libre intraarticular en la rodilla de un patinador
Emilio Villanueva-Cagigas, Ricardo Anillo-Badía, Hugo Mirández-Olarán, Armando Pena-Cimadevilla

observa como una banda hipoecoica de bordes bien definidos de aproximadamente 3 mm.^[3] La superficie ósea de los cóndilos femorales solo puede visualizarse parcialmente, y las superficies articulares de la tibia y de la rótula no son accesibles a esta técnica, por ello la detección ecográfica de lesiones óseas o cartilaginosa en la rodilla dependen de su tamaño y localización, siendo difíciles de observar cuando se localizan en zonas de carga de los cóndilos femorales, pero más aun las que se limitan a los platillos tibiales por el efecto de enmascaramiento que ofrece la rótula que obstaculiza dicha visualización.

Materiales y Métodos.

Se realizó un estudio ecográfico de las rodillas a un patinador artístico de la preselección cubana en febrero de 2008, aquejado de dolor, limitación funcional y derrame articular de la rodilla izquierda sin estar asociado a evento traumático agudo, utilizando el Equipo de Ultrasonografía Digital del Instituto de Medicina del Deporte, marca registrada Medinson, modelo SA - 6000C, con transductores multifrecuenciales de 6.5 MHz, 7.5 MHz, y 10 MHz., siguiendo la metodología de exploración establecida por los especialistas del departamento de Imagenología de dicha institución.^[2] Para el estudio de la cara anterior de la rodilla el examen se inició en decúbito supino, con las piernas extendidas, comparativamente con la rodilla contra-lateral supuestamente sana y de manera dinámica con maniobras de contracción muscular isométrica y movimientos pasivos y activos de flexión y extensión de la rodilla. Se realizaron cortes longitudinales, transversales y oblicuos que se extendieron desde la región suprarrotuliana, que incluyó la exploración del


Diagnóstico ecográfico de cuerpo libre intraarticular en la rodilla de un patinador
Emilio Villanueva-Cagigas, Ricardo Anillo-Badía, Hugo Mirández-Olarán, Armando Pena-Cimadevilla

fondo de saco subcuadricipital, hasta la porción distal de la rodilla; los compartimientos contra-laterales: internos y externos; y la fosa poplíteica en decúbito prono. En el examen ecográfico para evaluar el cartílago articular el transductor se colocó de manera transversal en la región infrapatelar como se ilustra la figura 1^a, estructura que normalmente aparece como una capa hipoecoica, homogénea, y de contornos bien definidos (figura 1b).

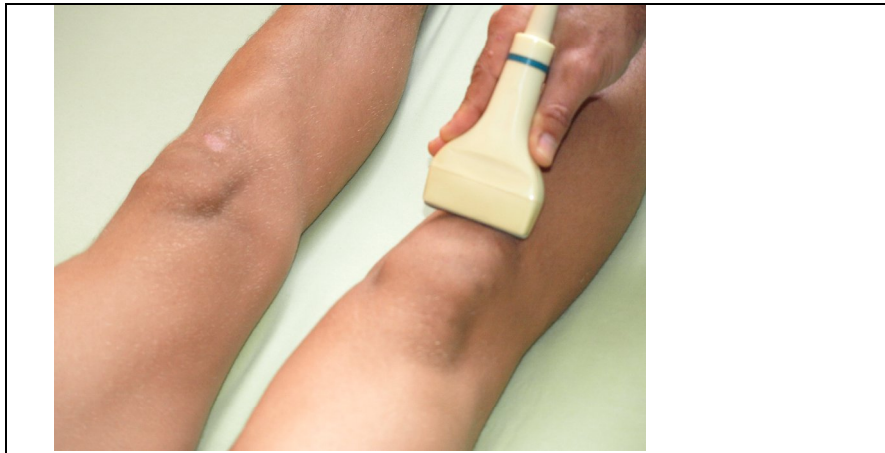Resultados.

Entre las limitaciones de la ecografía se mencionan la evaluación del cartílago de la cara articular de la rótula o cartílago hialino retropatelar, y los platillos tibiales.^[2,3] El primer signo ecográfico de patología del cartílago en áreas donde pudiera visualizarse, es la presencia de edema que provoca deterioro del contorno y de su grosor. Durante la evaluación ecográfica de la rodilla izquierda del patinador, se verificó la distorsión en la ecoestructura del cartílago articular próximo a la escotadura intercondilea y la presencia de una imagen sospechosa de un cuerpo libre (figura 2a) que fue confirmado y extraído través del proceder artroscópico (figura 2b).

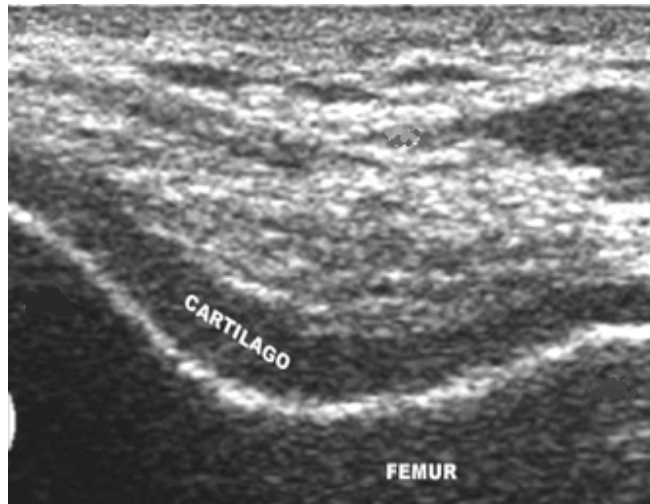Figura 1: Corte ecográfico para la exploración parcial del cartílago articular de la epífisis femoral.



Diagnóstico ecográfico de cuerpo libre intraarticular en la rodilla de un patinador
Emilio Villanueva-Cagigas, Ricardo Anillo-Badía, Hugo Mirández-Olarán, Armando Pena-Cimadevilla




1a: Posición del transductor de la región infrapatelar en corte transversal.

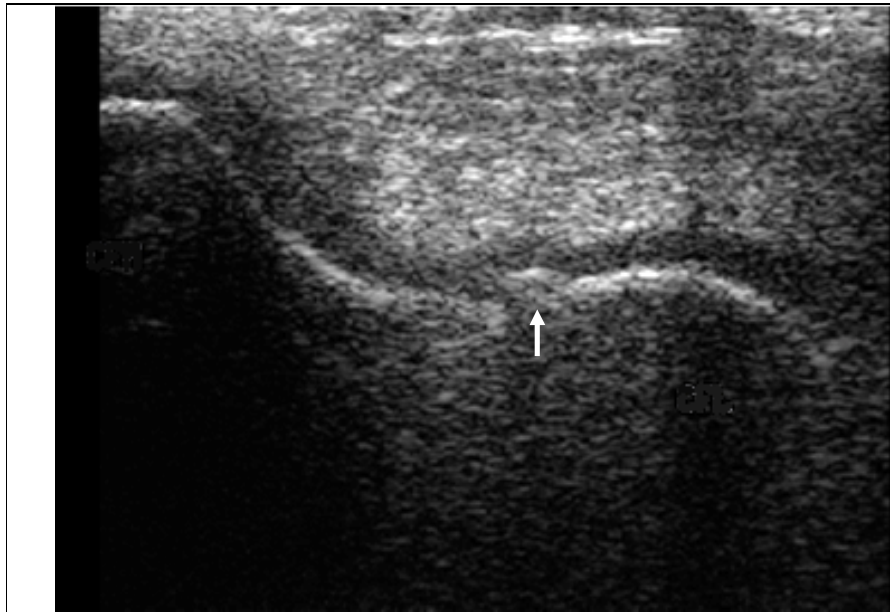


1b: Imagen ecográfica que se corresponde con la región infrapatelar en corte transversal. Se observa el cartilago hialino normal del fémur en un adulto.

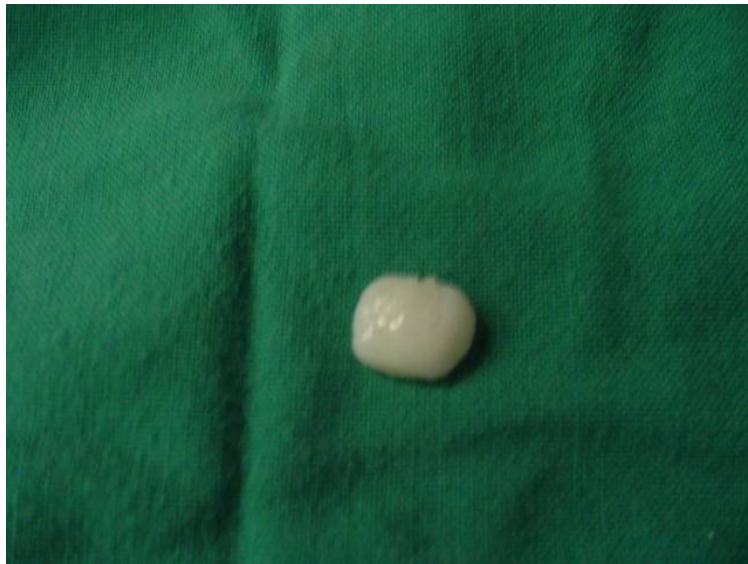Figura 2: Corte ecográfico para la exploración parcial del cartilago articular de la epífisis femoral.



Diagnóstico ecográfico de cuerpo libre intraarticular en la rodilla de un patinador
Emilio Villanueva-Cagigas, Ricardo Anillo-Badía, Hugo Mirández-Olarán, Armando Pena-Cimadevilla



2a: Imagen ecográfica de la región infrapatelar en corte transversal. Se observa distorsión de la ecoestructura del cartílago articular de la rodilla izquierda del patinador. La flecha señala una imagen que sugiere ser un cuerpo libre intraarticular.



2b: Cuerpo libre intraarticular con un diámetro mayor de aproximadamente 2 cm. Fue extraído por artroscopia realizada en el Hospital Frank Pais.

Discusión.

Las fracturas osteocondrales (FO) se pueden definir como desprendimientos de fragmentos localizados en la superficie articular de causa postraumática, que

Diagnóstico ecográfico de cuerpo libre intraarticular en la rodilla de un patinador
Emilio Villanueva-Cagigas, Ricardo Anillo-Badía, Hugo Mirández-Olarán, Armando Pena-Cimadevilla

generalmente contienen cartílago y hueso subcondral (osteocondral) o sólo cartílago (condral). Este tipo de fractura ocurre principalmente en las superficies de los cóndilos femorales y en la rótula, y en un alto porcentaje se producen tras las luxaciones rotulianas agudas. Autores que estudiaron la incidencia de luxación rotuliana en población infantil finlandesa de entre 9 y 15 años reportaron una tasa de 1/1000, de los cuales el 39 % presentó fractura osteocondral.^[4]

En el caso del patinador no pudo precisarse con exactitud el momento y el mecanismo lesivo específico; tampoco logró precisarse durante el proceder artroscópico el sitio de la lesión de donde emergió el fragmento osteocondral, lo que pudiera relacionarse con el hecho de que el atleta recibió tratamiento de fisioterapia durante 3 semanas previo al tratamiento quirúrgico, lo que pudo favorecer la remodelación de la estructura articular afectada.

La mayoría de los autores afirman que son inusuales las FO asociadas a inestabilidad crónica o a luxaciones recidivantes; sin embargo se asegura que suelen ocurrir con frecuencia en jóvenes que practican deporte sistemáticamente, y particularmente en el transcurso de la actividad física.^[5-14] Ahstrom reportó que de los 18 casos que fueron diagnosticados en su servicio con esta lesión, 14 estaban relacionados o fueron consecuencia directa de la actividad física, principalmente por fuerzas de transmisión endógena o por traumatismos directos, entre los que se mencionan además de los impactos directos, las lesiones por cuerpos extraños penetrantes y las caídas con la rodilla flexionada.^[15]

Las lesiones resultantes de fuerzas de transmisión endógenas son las más habituales, básicamente en el curso de luxación rotuliana traumática con la rodilla

Diagnóstico ecográfico de cuerpo libre intraarticular en la rodilla de un patinador
Emilio Villanueva-Cagigas, Ricardo Anillo-Badía, Hugo Mirández-Olarán, Armando Pena-Cimadevilla

en semi-flexión. Cuando la fractura ocurre en el curso de luxación rotuliana con la rodilla flexionada, en el momento de la luxación suele fracturarse el cóndilo en la vertiente lateral externa de la tróclea femoral y/o la faceta externa de la rótula, también puede producirse un arrancamiento marginal del borde interno de la rótula. Otros mecanismos lesivos son los de rotación y compresión con la rodilla semi-extendida; si la rotación femoral es medial asociada a valgo, puede afectarse el cóndilo externo, que es uno de los mecanismo típicos de rotura del ligamento cruzado anterior, y si la rotación femoral es lateral con la rodilla en varo se lesiona el cóndilo interno.

Por lo tanto – y aunque no se pudo demostrar en este caso – las zonas de asiento más frecuente de las FO en la rodilla son los cóndilos femorales y la cara articular de la rótula.

En las FO es muy típica la presencia de hemartrosis, habitualmente a tensión y en la artrocentesis, mostrará presencia de flóculos de grasa en suspensión. El hecho de que la mayor parte del fragmento desprendido sea cartilaginoso – como en este caso – hace que ecografía, en contraste con lo que sucede con la radiología convencional, sea de mucha utilidad en su detección. Cuando se hacen visibles por algún método imagenológico los cuerpos libres intraarticulares suelen localizarse en el fondo de saco suprapatelar, o como en este caso, en la escotadura intercodílea.

CONCLUSIONES.

La Ecografía demostró sensibilidad para realizar el diagnóstico de un cuerpo libre intraarticular en la rodilla izquierda del patinador, cuyo fragmento cartilaginoso se corroboró y fue extraído a través de proceder artroscópico en el Hospital Frank Pais.

Bibliografía.

1. Anillo R. Ecodiagnóstico preventivo de la rodilla en deportistas cubanos del alto rendimiento. Tesis en opción al título de Doctor en Ciencias Médicas. Instituto de Medicina del Deporte, Facultad de Medicina "Enrique Cabrera", Instituto Superior de Ciencias Médicas de La Habana, Cuba. 2007.
2. Anillo R, Villanueva E, León D, Pena A. Ultrasound Diagnosis for Preventing Knee Injuries in Cuban High-Performance Athletes. MEDICC Review. 2009; 11 (2): 21-28.
3. Valls O, Hernández JL, Anillo R. Ecografía del Aparato Locomotor. La Habana: Ed. Ciencias Médicas, 2003.
4. Nietosvaara Y, Aalto K, Kallio PE. Acute patellar dislocation in children: Incidence and associated osteochondral fractures. J Pediatr Orthop. 1994; 14: 513-515.
5. Canale TS, Stanitski DF. Osteochondral Fractures. En: Kasser JR (Ed). Orthopaedic Knowledge Update 5. Rosemont, Il, 1996:447.
6. González-López JL, Fracturas osteocondrales. En: DePablos J. La rodilla infantil. Ergon, Madrid 2003. pp. 325-335
7. Harvell JC Jr, Fu FH, Stanitski CL. Diagnostic arthroscopy of the knee in children and adolescents. Orthopedics. 1989; 12:1555-1560.
8. Kennedy JC. The injured Adolescent Knee. Baltimore, Williams & Wilkins, 1979.
9. Lewis PL, Foster BK. Herbert screw fixation of osteochondral fractures about the knee. Aust N Z J Surg. 1990; 60:511-513.
10. Mink JH, Deutsch AL. Occult cartilage and bone injuries of the knee: Detection, classification and assesment with MR Imaging. Radiology. 1989; 170:823-829.
11. Perez-Martin A, Casteleiro-González R, Cuervo-Dehesa M, Ferrer-Blanco M. Fracturas ocultas. Interés diagnóstico de la RM. Rev Ortop Traumatol. 1997; 41:15-18.
12. Roberts JM. Fractures and dislocations of the knee. In "Fractures in children". Rockwood ChA Jr, Wilkins KE, King RE editors. Filadelfia. Lippincott Co. 1984.
13. Staniski CL, Harvell JC, Fu F. Observations on acute knee hemartrosis in children and adolescents. J Pediatr Orthop. 1993; 13:506-510.
14. Stanitski CL: Correlation of Arthroscopic and Clinical Examinations with Magnetic Resonance Imaging Findings of Injured Knees in Children and Adolescents. Am J Sports Med 1998; 26: 2-6
15. Ahstrom JP. Osteochondral fracture in the knee joint associated with hypermobility and dislocation of the patella. Report of eightenn cases. J Bone Joint Surg (Am). 1965; 47:1491-1502.