

Artículo original

**DIAGNÓSTICO ECOGRÁFICO DE LOS ESGUINCES DE RODILLA EN  
DEPORTISTAS CUBANOS  
ECHOGRAPHIC DIAGNOSTIC OF THE ESGUINCES OF KNEE IN CUBAN  
ATHLETES CUBANS**

**Ricardo Anillo- Badía<sup>1</sup>, Emilio Villanueva-Cagigas<sup>1</sup>, Armando Pena-Cimadevilla<sup>2</sup>,  
Osvaldo García-González<sup>1</sup>, Dayneris León-Valladares<sup>3</sup>**

<sup>1</sup> Departamento de Control Médico, Instituto de Medicina del Deporte

<sup>2</sup> Hospital "Dr. Luis Díaz Soto"

<sup>3</sup> Departamento de Docencia, Instituto de Medicina del Deporte

## RESUMEN

**Introducción.** Los accidentes deportivos lesionan frecuentemente los ligamentos de la rodilla, particularmente a los ligamentos periarticulares. La Ecografía constituye un método imagenológico de exploración complementaria, y aunque su utilidad en el diagnóstico de muchas lesiones del SOMA está muy bien fundamentado, las afecciones de los ligamentos en particular, por ser estructuras de muy pequeño tamaño y difícil visualización, demandan el estudio con equipo de muy alta resolución.

**Objetivo.** Mostrar experiencias de especialistas del Laboratorio de Imagenología del Instituto Cubano de Medicina Deportiva en la visualización, a través de la Ecografía, de lesiones de los ligamentos de la rodilla en deportistas.

**Materiales y Métodos.** Se evaluaron por Ecografía, las rodillas de 12 atletas de diferentes disciplinas deportivas con el diagnóstico clínico presuntivo de lesión postraumática de ligamentos periarticulares. Se utilizó el Equipo de Ultrasonografía Digital del Instituto de Medicina del Deporte, marca registrada Medinson, modelo SA - 6000C, con transductor lineal multi-frecuencia, siguiendo la metodología de exploración establecida por los especialistas de dicha institución.

**Resultados.** Se verificaron distorsiones en la ecoestructura de los ligamentos colaterales: medial y lateral en 11 de los 12 casos referidos (91%). Se afectó unilateralmente el ligamento colateral medial ó el lateral de la rodilla cuando esta articulación fue sometida a estrés en valgo ó en varo respectivamente, predominando los esguince internos o mediales (82%). Se constató efusión intraarticular asociada, en el 100% de los casos afectados.

**Conclusiones.** Los ligamentos periarticulares (colaterales) de la rodilla son los de más fácil acceso a la Ecografía, no así los ligamentos intraarticulares (cruzados). Los esguinces colaterales mediales de la rodilla son relativamente frecuentes en el deporte y determinar por Ecografía la magnitud de estas lesiones ligamentosas contribuye al accionar terapéutico precoz.

**Palabras claves:** Ultrasonido Diagnóstico, Ecografía, lesiones deportivas, rodilla, ligamentos, esguinces

Correspondencia: Ricardo Anillo Badia, Departamento  
de Control Médico,

Instituto de Medicina del Deporte,

Calle 10 esquina 100. Embil, La Habana, Cuba

Email: [anillor@infomed.sld.cu](mailto:anillor@infomed.sld.cu)

Recibido: 2 de Septiembre 2011

Aceptado: 2 Noviembre 2011

## **ABSTRACT**

**Introduction.** The sports accidents affect frequently the knee's ligaments, particularly to periarticular ligaments. The Ecography constitutes a imagenological method of complementary exploration, and although his utility in the diagnosis of many injuries of the SOMA is very well founded, the affections of ligaments in particular, in order to study very small size structures became of difficult visualization, and they demand the study with instrumental resource of very high resolution.

**Objective.** Showing specialists's experiences of the Laboratory of Imagenology of Institute of Sport Medicina in visualization through the Ecographical procedures of injuries, of the ligaments of the knee in sportsmen.

**Materials and Methods.** 12 athletes's knees of different sports disciplines with clinical presumptive diagnosis of postraumatical injuries of periarticular ligaments were evaluated. A Ultrasonographical Digital's equipment belonging to the of Medicina's Institute of Sports, from the brand Medinson, model SA - 6000C, with linear ultrasonographic transducer, following the methodology of exploration were used to establish diagnoses by the aforementioned institution's specialists.

**Results.** Distortions in the ecostructure of collateral ligaments were verified: Medial and lateral in 11 of 12 referred cases (91 %). The collateral medial was unilaterally affected tying itself the lateral one belonging to the knee when this articulation was submitted to stress in valgus and varus respectively, predominating them sprain internal or medial (82 %). The intraarticular associated efution, in the 100 % of the affected cases was verified.

**Conclusions.** Periarticular Ligaments (colateral ) of the knee are the too many easy access to the Ecographical exploration, contrary to the intraarticular ligaments (crossed). The collateral medial esguinces of the knee are relatively frequent in sports and its determination by echography of the magnitude of these ligamentous injuries contributes to the therapeutic precocious approach.

**Keywords:** Diagnostic ultrasound, Echography, sports injuries, knee, ligaments, esguinces

## **INTRODUCCIÓN**

Los accidentes deportivos lesionan con cierta frecuencia los ligamentos de la rodilla, particularmente a los ligamentos periarticulares o colaterales: medial y lateral, cuya incidencia es relativamente elevada tanto en la población deportista como no deportista.[1]

Las lesiones de los ligamentos colaterales de la rodilla son generalmente diagnosticadas clínicamente, pero su diagnóstico se entorpece cuando se asocia a otras lesiones en la rodilla que obstaculizan las maniobras clínicas; en estos casos son utilizadas las técnicas imagenológicas como la Ecografía y la Resonancia Magnética.

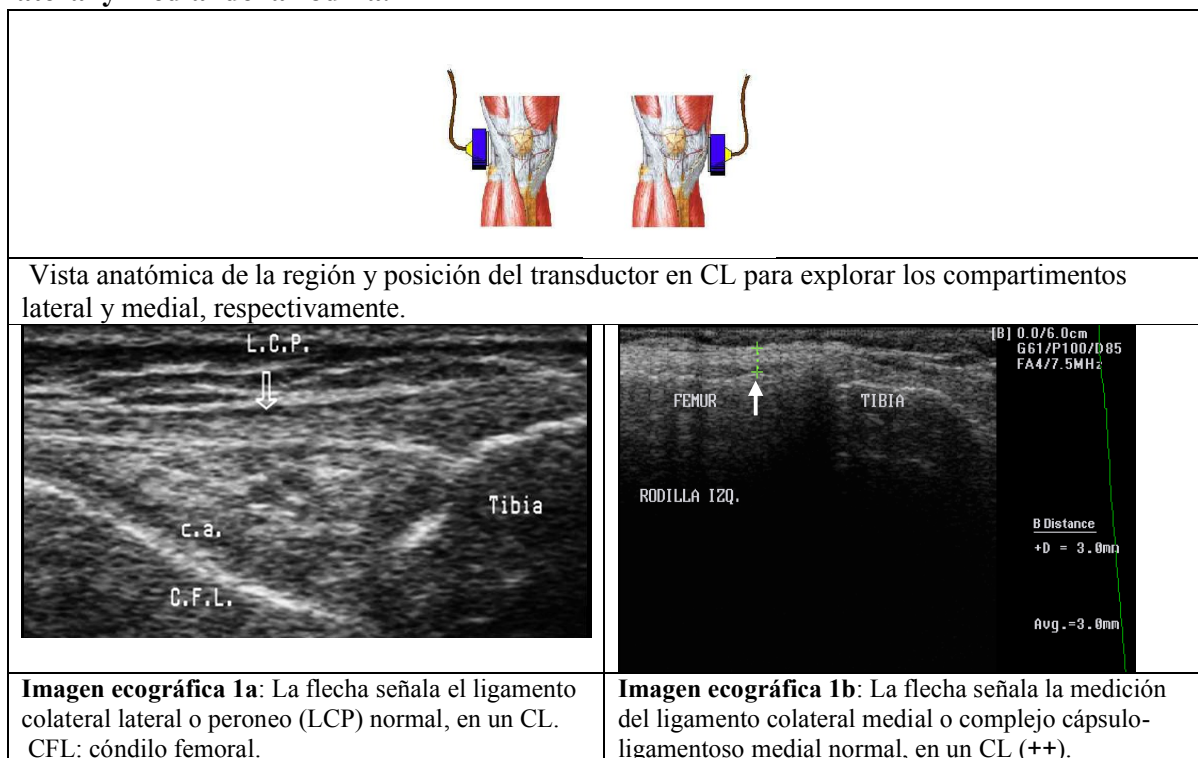
La Ecografía, por su inocuidad, relativo bajo costo y nivel de resolución, se ha reconocido como un método imagenológico de exploración complementaria muy útil, y aunque su valor en el diagnóstico de muchas lesiones del SOMA está muy bien fundamentado, las afecciones de los ligamentos, que son estructuras de muy pequeño tamaño y difícil visualización, demandan el estudio con equipos de muy alta definición y el examen ecográfico debe hacerse detalladamente y con la técnica adecuada para su estudio.[1-5]

Con el objetivo de visualizar la presencia y la magnitud de las lesiones de los ligamentos de la rodilla en deportistas y mostrar la sensibilidad del Ultrasonido de Alta Resolución en el diagnóstico de estas lesiones y de sus complicaciones, se realizó esta investigación.

## MATERIAL Y MÉTODO

Se realizó un estudio prospectivo en el año 2007 donde fueron evaluados por Ecografía 12 deportistas activos de varias disciplinas, que presentaban clínica de lesión de ligamentos de rodilla, utilizando el Equipo de Ultrasonografía Digital del Instituto de Medicina del Deporte, marca registrada Medinson, modelo SA - 6000C, con transductor lineal multi-frecuencia de 6.5 MHz, 7.5 MHz, y 10 MHz, siguiendo la metodología de exploración establecida por los especialistas del departamento de Imagenología de dicha institución. Para el estudio de la cara anterior de la rodilla el examen se inició en decúbito supino, con las piernas extendidas, comparativamente con la rodilla contra- lateral supuestamente sana y de manera dinámica con maniobras de contracción muscular isométrica y movimientos pasivos y activos de flexión y extensión de la rodilla. Se realizaron cortes ecográficos longitudinales, transversales y oblicuos que exploraron la región suprarrotuliana, que incluyó el examen del fondo de saco subcuadricepsal, y los compartimentos contra-laterales: medial y lateral donde se visualizó el estado y la integridad de los ligamentos periarticulares o colaterales en los cortes ecográficos longitudinales (fig. 1); en condiciones normales el ligamento colateral peroneo o lateral de la rodilla (LCP) se observa ecográficamente como una banda delgada, homogénea e hipoeoica (imagen 1a); mientras que el ligamento colateral medial (LCM), está integrado al complejo cápsulo-ligamento medial y se visualiza como un cordón ecogénico de 3 mm. aproximadamente (imagen 1b).[1-5] La región posterior o fosa poplítea fue evaluada en decúbito prono.

**Figura 1: Exploración ecográfica en cortes longitudinales (CL) de los compartimentos lateral y medial de la rodilla.**



**Diagnóstico ecográfico de los esguinces de rodilla en deportistas cubanos**  
**Ricardo Anillo- Badía, Emilio Villanueva-Cagigas, Armando Pena-Cimadevilla, Osvaldo García-  
 González, Dayneris León-Valladares**

En 11 de los 12 deportistas, que fueron referidos al Laboratorio de Imagenología del Instituto de Medicina del Deporte para ser evaluados ecográficamente con sospecha clínica de lesión de ligamentosa de rodilla, se corroboró determinado grado de lesión en uno de los dos ligamentos colaterales de la rodilla afectada, lo que representó un 91% de confirmación o efectividad. El caso negativo de lesión ligamentosa, resultó ser una distensión de la bursa anserina a nivel de la “pata de ganzo”, que fue diagnosticada por la exploración ecográfica.

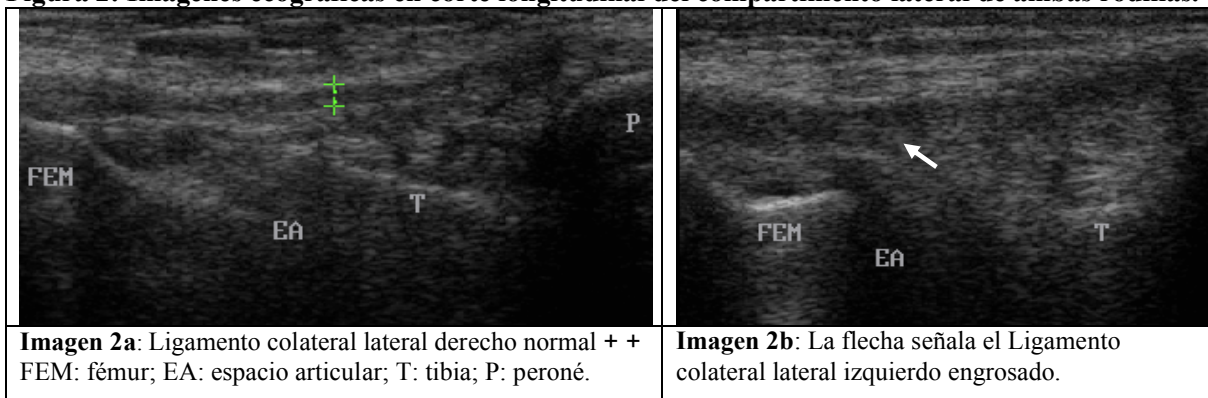
La Tabla 1 muestra la incidencia y la distribución de las lesiones ligamentosas comprobadas por Ecografía. Hubo un predominio de las lesiones del ligamento colateral medial (82%).

**Tabla1. Incidencia y distribución de las lesiones de ligamentos de la rodilla detectadas por Ecografía.**

<b>Ligamentos evaluados</b>	<b>Lesionados</b>	<b>(%)</b>
Colateral Medial	9	82
Colateral Lateral	2	18
Total	11	100

Se diagnosticó un ligamento como lesionado, cuando mostró signos de distorsión en su ecoestructura durante el examen ecográfico comparativo con el de la articulación contralateral sana. Entre los signos constatados estuvo la distensión y engrosamiento ligamentoso con pérdida de su homogeneidad, (Fig. 2); y casos de disrupción parcial ó total del ligamento.

**Figura 2: Imágenes ecográficas en corte longitudinal del compartimento lateral de ambas rodillas.**



## DISCUSIÓN

Se verificaron 11 distorsiones en la ecoestructura de los ligamentos periarticulares de la rodilla, en los 12 casos donde se produjo un estrés en valgo ó en varo, con la articulación parcialmente flexionada.

El mecanismo de lesión que conlleva al esguince, tiene su esencia en el rebosamiento de la capacidad de elongación del ligamento.[3] Comúnmente, a las lesiones del ligamento colateral medial le antecede una fuerza en valgo sobre la rodilla, la que asociada a rotación externa de la pierna, lesiona también con frecuencia el ligamento cruzado anterior y el menisco medial. Un mecanismo de lesión dado por una fuerza en varo sobre la articulación,

**Diagnóstico ecográfico de los esguinces de rodilla en deportistas cubanos**  
**Ricardo Anillo- Badía, Emilio Villanueva-Cagigas, Armando Pena-Cimadevilla, Osvaldo García-  
González, Dayneris León-Valladares**

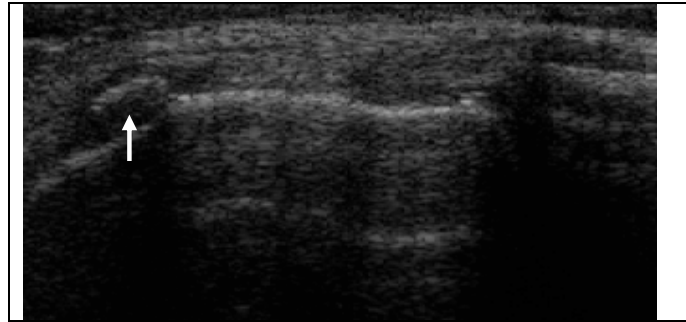
lesiona el ligamento colateral lateral y si se da con la rodilla extendida completamente se asocia con frecuencia a lesión del ligamento cruzado posterior. Estos mecanismos son usualmente producto de traumas de alta energía resultado de accidentes, con mayor incidencia en deportes de combate y de contacto.[6]

El ligamento colateral medial de la rodilla es una estructura que se extiende desde el cóndilo femoral medial hasta el borde proximal y medial de la tibia (Imagen 1b); aparece adosado longitudinalmente formando parte de un conjunto de estructuras que ecográficamente adoptan un aspecto trilaminar que se ha designado como complejo cápsulo-ligamentoso; esta estructura trilaminar tiene dos capas hiperecoicas separadas por una zona hipoecoica. Las bandas hiperecogénicas se corresponden directamente con el tejido ligamentoso conectivo denso superficial y profundo y la banda hipoecoica esta formada por tejido conectivo areolar que separa los componentes superficial y profundo. En algunos casos puede observarse la presencia de una bursa serosa dentro de la zona hipoecoica mencionada. La banda hiperecogénica profunda corresponde a los ligamentos meniscofemoral y meniscotibial, haces que frecuentemente se encuentran lesionados en los traumas que afectan la región medial de la rodilla.[1,2] El ligamento colateral lateral es totalmente independiente, visualizándose completamente desde su origen en el epicóndilo femoral lateral hasta su inserción en el peroné (Imagen 2a).

Algunos especialistas proponen que el examen ecográfico de los ligamentos colaterales de la rodilla debe realizarse dinámicamente, utilizando maniobras de estrés en valgo o en varo según el caso, para realizar mediciones en la apertura del espacio articular; estos autores sugieren que la diferencia mayor de 3mm entre las medidas en reposo y de estrés son consideradas positivas de fallo cápsulo-ligamentoso y apuntan que se puede determinar así el grado de lesión e inestabilidad de la rodilla.[1] En esta investigación no se realizaron dichas maniobras debido a la dificultad de realizarlas en la mayoría los casos, quienes tenían lesiones traumáticas recientes y el dolor imposibilitaba esta prueba.

La importancia de determinar con acierto las afecciones de los ligamentos periarticulares de la rodilla en deportistas y clasificarlos por grados, radica en gran medida en definir su tratamiento, recomendándose el conservador para los grados I y II, y el quirúrgico para el grado III donde se constata la disrupción total del ligamento. Si el tratamiento de las lesiones ligamentarias no es adecuado, se suelen presentar con más frecuencia sus complicaciones, como la formación de fibrosis, granulomas y calcificaciones en el sitio de los hematomas (Enfermedad de Pellegrini-Stieda) (Imagen 3) ó la no unión y remodelación cicatrizal del ligamento, en las rupturas totales.[1,2]

**Diagnóstico ecográfico de los esguinces de rodilla en deportistas cubanos**  
**Ricardo Anillo- Badía, Emilio Villanueva-Cagigas, Armando Pena-Cimadevilla, Osvaldo García-González, Dayneris León-Valladares**



**Imagen 3:** La flecha señala la calcificación en el origen del Ligamento colateral medial. Enfermedad de Pellegrini-Stieda.

También existe en la literatura trabajos que reportan casos de diagnóstico ecográfico de lesiones del ligamento cruzado anterior .[7] En los exámenes ecográficos realizados a la muestra objeto de estudio no se visualizaron tales lesiones; además de que en nuestro medio son relativamente infrecuentes las lesiones de este ligamento, porque un deporte tan vulnerable como el fútbol, no se practica masivamente; por tal razón limitamos nuestro estudio a incluir solamente lesiones de los ligamentos periarticulares o colaterales de la rodilla.

La ruptura del ligamento colateral medial puede asociarse con las lesiones de meniscos.[8,9] En este trabajo no se comprobó tal asociación porque no fue objetivo de investigación. Otros hallazgos ecográficos presentes en el 100% de los casos con lesión ligamentosa confirmada fueron: la efusión intra-articular y la inhibición del mecanismo extensor.

### **Conclusiones.**

Los ligamentos periarticulares o colaterales de la rodilla son los de fácil acceso a la Ecografía y su patología traumática es muy frecuente. En la lesiones de estos ligamentos y de sus complicaciones, la Ecografía demostró una alta sensibilidad en su diagnóstico; y no así para las lesiones de los ligamentos cruzados. El ligamento colateral medial es el más comúnmente lesionado. Las rupturas de los ligamento colaterales de la rodilla se asocian con frecuencia a las lesiones de meniscos, al derrame articular y a la inhibición del mecanismo extensor.

### **REFERENCIAS BIBLIOGRAFICAS**

1. Valls O, Hernández JL, Anillo R.: Ecografía del Aparato Locomotor, Editorial de Ciencias Médicas de La Habana, Cuba. 2004.
2. Anillo R.: Ecodiagnóstico preventivo de la rodilla en deportistas cubanos del alto rendimiento; Trabajo para optar por el título de Doctor en Ciencias Médicas, Instituto de Medicina del Deporte. La Habana, Cuba. 2007.
3. Muñoz JC.: Alcance del Ultrasonido Diagnóstico de Alta Resolución en las lesiones de los ligamentos articulares. Trabajo para optar por el título de Especialista Radiología. Hospital Hermanos Ameijeiras. La Habana, Cuba. 2001
4. Lefebvre E, Pourcelot L. Ecografía Musculotendinosa. Masson, S.A. París. 1996.

**Diagnóstico ecográfico de los esguinces de rodilla en deportistas cubanos**  
**Ricardo Anillo- Badía, Emilio Villanueva-Cagigas, Armando Pena-Cimadevilla, Osvaldo García-  
González, Dayneris León-Valladares**

5. Dondelinger R.: Atlas de Ecografía Músculo-tendinosa. Ed. Thieme Medical Publishers, Inc. NY. 1999.
6. Kulund D K. Lesiones del Deportista. Ed. Salvat Editores S.A, University of Virginia. 1990.
7. Ptasznik R, et al.: The value of sonography in the diagnosis of traumatic rupture of the anterior cruciate ligament of the knee. AJR Am J Roentgenol, 1995, 164:1461-1463.
8. Anillo R, Villanueva E, Roche HE, León D.: Valor de la ecografía en la exploración de la rodilla de deportistas cubanos de alto rendimiento. Revista cubana de Ortopedia y Traumatología [online]. 2008, vol.22, n.2.
9. Anillo R, Villanueva E, León D, Pena A.: Ultrasound Diagnosis for Preventing Knee Injuries in Cuban High-Performance Athletes. [www.medicc.org/mediccreview](http://www.medicc.org/mediccreview) , MEDICC Review, abril 2009, vol. 11, n 2.
10. Bahr R, Reeser JC. Injuries among world-class professional beach volleyball players: the Federation Internationale de Volleyball beach volleyball injury study. Am. J Sports Med. 2003; 31:119-125.
11. McNitt-Gray JL. Musculoskeletal loading during landing. In: Zatziorsky V, ed. Biomechanics in Sport. Vol. 9 of Encyclopaedia of Sports Medicine. Oxford, England: Blackwell Science; 2000.
12. Herzog W. Mechanical properties and performance in skeletal muscles. In: Zatziorsky V, ed. Biomechanics in Sport. Vol. 9 of Encyclopaedia of Sports Medicine. Oxford, England: Blackwell Science; 2000.
13. Álvarez Cambras R, y cols. Tratado de cirugía ortopédica y traumatología. t 2, Ed. Pueblo y Educación. Cuba; 1985.